

МОРФОЛОГИЧЕСКИЕ ОСОБЕННОСТИ СТВОЛА ЛЕВОЙ КОРОНАРНОЙ АРТЕРИИ СРЕДИ МУЖЧИН И ЖЕНЩИН ПОЖИЛОГО ВОЗРАСТА**М.А. Халилов, А.С. Мошкин, Д.В. Сидоров, Л.В. Мошкина***Орловский государственный университет имени И.С. Тургенева,
адрес: Россия, Орёл, ул. Комсомольская, 95.*

Аннотация. Цель. Изучение анатомической изменчивости ствола левой коронарной артерии среди мужчин и женщин пожилого возраста, выполненное на основе анализа результатов коронарографии.

Материал и методы. Исследование выполнено на основе анонимных диагностических изображений коронарографии 72 женщин и 76 мужчин, по стандартной методике с использованием Philips Allura Xper CV20. Проводилось измерение ствола левой коронарной артерии, отделения от него крупных ветвей. Полученные результаты подвергались методам статистического анализа.

Результаты. Среди мужчин диаметр ствола левой коронарной артерии в области устья $4,8 \pm 0,6$ мм, для женщин данная величина $4,4 \pm 0,6$ мм. В средней трети диаметр ствола левой коронарной артерии по данным коронарографии составлял среди мужчин $4,6 \pm 0,7$ мм, в группе женщин $4,2 \pm 0,6$ мм. На уровне дистальной части ствола левой коронарной артерии диаметр сосуда у мужчин в среднем $4,3 \pm 0,7$ мм, среди женщин $4,0 \pm 0,6$ мм. Различия в средних значениях между проксимальной и дистальной частью артерии у мужчин $0,5$ мм, а среди женщин $0,1$ мм. Успешное применение современных методов эндоваскулярной хирургии основано на глубоком анализе анатомических факторов, обусловленных строением коронарного русла и прогнозированием активации вспомогательных коллатеральных путей у пациентов.

Заключение. Представленные результаты демонстрируют выраженные половые различия строения ствола левой коронарной артерии. Среди мужчин был отмечен больший средний диаметр сосуда (до $4,8 \pm 0,6$ мм), при этом различия между проксимальной и дистальной частью сосуда в среднем составляли до $0,5$ мм. Для женщин был отмечен меньший средний диаметр ($4,4 \pm 0,6$ мм), но различия в средних размерах между проксимальной и дистальной частью не превышали $0,1$ мм. Полученные данные позволяют более подробно оценивать динамику изменений просвета ствола левой коронарной артерии. Эти сведения необходимы для совершенствования персонализированных подходов в выявлении сосудистых заболеваний с внедрением высокоточных средств диагностики и компьютерного анализа медицинской информации. Они помогут развивать методы индивидуальной оценки для риска развития гемодинамических нарушений с использованием интегральных алгоритмов.

Ключевые слова: левая коронарная артерия, коронарография, стенокардия

Поступила
в редакцию
20.07.2025Поступила
после
рецензирования
04.10.2025Принята
к публикации
07.11.2025

Для цит.: Халилов М.А., Мошкин А.С., Сидоров Д.В., Мошкина Л.В. Морфологические особенности ствола левой коронарной артерии среди мужчин и женщин пожилого возраста // Инновации в медицине и фармации. 2025. Т. 2. № 2. С.21-32. EDN FSJEVF

© Халилов М.А., Мошкин А.С., Сидоров Д.В., Мошкина Л.В., 2025

MORPHOLOGICAL FEATURES OF THE TRUNK OF THE LEFT CORONARY ARTERY AMONG ELDERLY MEN AND WOMEN**M.A. Khailov**, , **A.S. Moshkin**, , **D.V.Sidorov**, 
L.V. Moshkina *Orel State University named after I.S. Turgenev,
address: 95 Komsomolskaya St., Orel, Russia.*Received
20.07.2025Revised
04.10.2025Accepted
07.11.2025

Abstract. Aim. *To study the anatomical variability of the trunk of the left coronary artery among elderly men and women, based on the analysis of coronary angiography results.*

Material and Methods. *The study was performed on the basis of anonymous diagnostic images of coronary angiography of 72 women and 76 men, using a standard technique using Philips Allura Xper CV20. The trunk of the left coronary artery was measured, and large branches were separated from it. The obtained results were subjected to statistical analysis methods.*

Results. *Among men, the diameter of the trunk of the left coronary artery in the mouth area is 4.8 ± 0.6 mm, for women this value is 4.4 ± 0.6 mm. In the middle third, the diameter of the trunk of the left coronary artery, according to coronary angiography, was 4.6 ± 0.7 mm among men and 4.2 ± 0.6 mm in the group of women. At the level of the distal part of the trunk of the left coronary artery, the vessel diameter in men averaged 4.3 ± 0.7 mm, among women 4.0 ± 0.6 mm. The differences in the average values between the proximal and distal parts of the artery are 0.5 mm in men and 0.1 mm in women. The successful application of modern methods of endovascular surgery is based on an in-depth analysis of anatomical factors related to the structure of the coronary bed and the prediction of activation of auxiliary collateral pathways in patients.*

Conclusion. *The presented results demonstrate pronounced sex differences in the structure of the trunk of the left coronary artery. Among men, a larger average vessel diameter was noted (up to 4.8 ± 0.6 mm), while the differences between the proximal and distal parts of the vessel averaged up to 0.5 mm. For women, a smaller average diameter (4.4 ± 0.6 mm) was noted, but the differences in average size between the proximal and distal parts did not exceed 0.1 mm. The data obtained allow us to evaluate in more detail the dynamics of changes in the lumen of the trunk of the left coronary artery. This information is necessary to improve personalized approaches in the detection of vascular diseases with the introduction of high-precision diagnostic tools and computer analysis of medical information. They will help to develop individual assessment methods for the risk of hemodynamic disorders using integrated algorithms.*

Keywords: *left coronary artery, coronary angiography, stenocardia*



For citations: Khailov M.A., Moshkin A.S., Sidorov D.V., Moshkina L.V. Morphological features of the trunk of the left coronary artery among elderly men and women. Innovations in medicine and pharmacy. 2025; 2(2):21-32. EDN FSJEVF

© Khailov M.A., Moshkin A.S., Sidorov D.V., Moshkina L.V., 2025

Введение

Одним из факторов прогрессирования ишемической болезни сердца является нарушение гемодинамики на уровне ствола левой коронарной артерии. Авторы публикаций приводят результаты, свидетельствующие о значительном вкладе стенозов, возникающих на уровне ствола левой коронарной артерии, у лиц пожилого возраста [15]. Среди участников наблюдений выявление значительного сужения просвета ствола левой коронарной артерии составляло от 26 до 80,6% [3, 8]. Результаты клинических исследований демонстрируют влияние сопутствующих факторов на прогрессирование ишемической болезни сердца, влияющие на кальцификацию и жесткость стенки коронарных артерий [20]. В частности, влияние на течение заболеваний при миокардитах аномалий положения сосудов и многих других факторов [1, 7].

Наиболее успешными являются результаты хирургического лечения с учетом индивидуальных особенностей коронарного кровоснабжения [3, 4, 10]. В исследованиях авторов отмечена встречаемость поражений ствола левой коронарной артерии до 15-30% случаев, при этом стенозы составляли 50-90% [2]. При изучении результатов стентирования среди 127 человек авторы публикации отмечали выявление изолированных стенозов в левой коронарной артерии до 58,2% [6]. В другом клиническом наблюдении среди 99 участников стенозы левой коронарной артерии составляли свыше 70%, а трехлетняя выживаемость - не более 50% [5].

Описание редких клинических случаев тромбоза ствола левой коронарной артерии и технические сложности проведения стентирования служат свидетельствами важности изучения анатомических, функциональных особенностей гемодинамики на уровне ствола левой коронарной артерии [11, 12]. Безусловно, наиболее востребовано знание об анатомической изменчивости магистральных коронарных артерий при планировании хирургического лечения в случаях аномального расположения сосудов [1, 9].

Целью исследования стало изучение анатомической изменчивости ствола левой коронарной артерии среди мужчин и женщин пожилого возраста, проведенное на основе анализа результатов коронарографии.

Материал и методы

Исследование выполнено в ФГБОУ ВО «Орловский государственный университет имени И.С. Тургенева» в рамках государственного задания № 075-00195-25-00 на 2025 год на основе изучения анонимных диагностических изображений, полученных при коронарографии 72 женщин и 76 мужчин по стандартной методике с использованием Philips Allura Xper CV20. Обследования были выполнены в БУЗ Орловской области Орловская областная клиническая больница. Перед проведением обследования всеми больными было оформлено информированное согласие. Проводилось измерение ствола левой коронарной артерии, отделения от него крупных ветвей, а также в области устья, средней трети и дистальной части. Полученные данные вносились в электронные таблицы и подвергались методам статистического анализа. Для каждого изучаемого фрагмента ствола левой коронарной артерии определяли среднее значение и ошибку среднего ($M \pm m$), первый и третий квартили распределения результатов (Q1-Q3), коэффициент вариации (CV, %). Достоверность изучаемых данных подтверждалась оценкой нормальности распределения результатов, расчетом t-критерия Стьюдента с использованием SPSS Statistics 20, StatSoft Statistica 10. Все оцениваемые показатели в наблюдении при расчете одновыборочного t-критерия Стьюдента демонстрировали значения $P < 0,001$.

Результаты и обсуждение

Среди участников наблюдения средний возраст женщин составлял $68,9 \pm 7,1$ лет, для мужчин - $65,6 \pm 9,0$ лет. Распределение всех значений возраста участников наблюдения при сравнении групп мужчин и женщин, выполнен расчет t-критерия Стьюдента для пар выборок значение составило $P = 0,05$.

Обобщенные сведения о характере распределения результатов измерений на различных участках ствола левой коронарной артерии представлены на диаграммах (рис. 1,2,3).

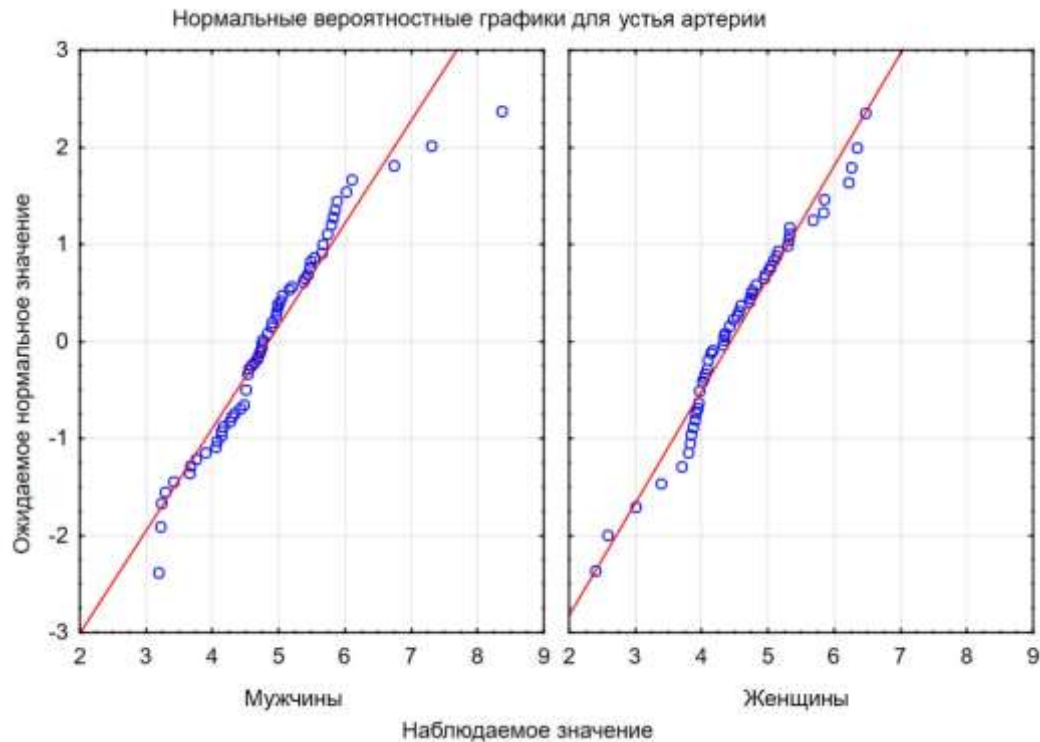


Рисунок 1– Диаграмма распределения результатов измерений в области устья ствола левой коронарной артерии среди мужчин и женщин
Figure 1– Diagram of the distribution of measurement results in the area of the mouth of the trunk of the left coronary artery among men and women

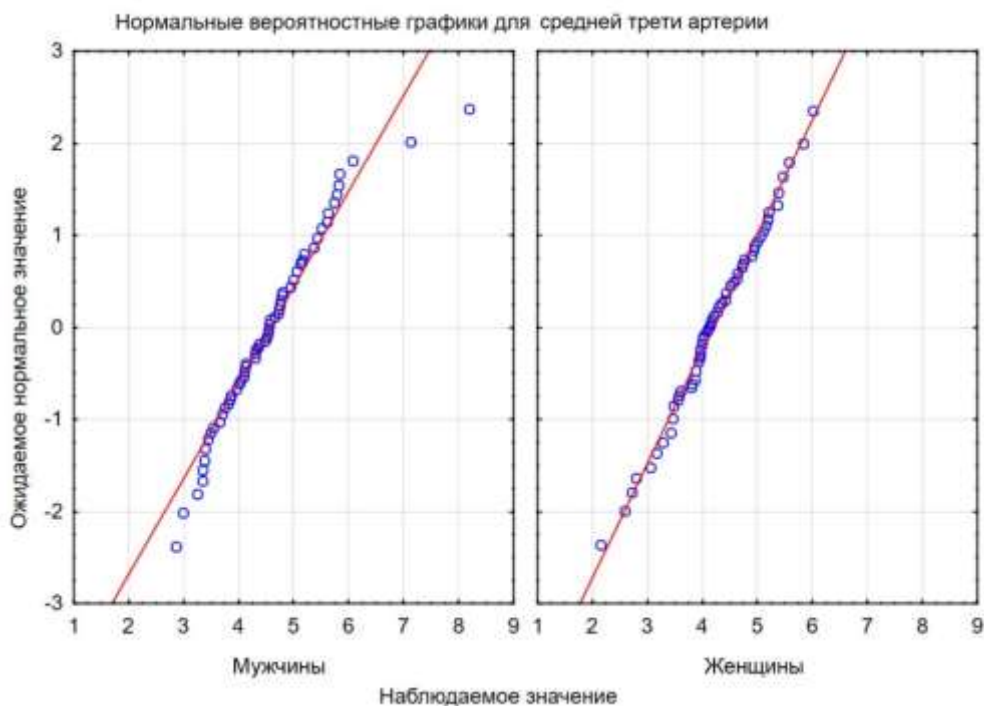


Рисунок 2– Диаграмма распределения результатов измерений в средней части ствола левой коронарной артерии среди мужчин и женщин
Figure 2–Diagram of the distribution of measurement results in the middle part of the trunk of the left coronary artery among men and women

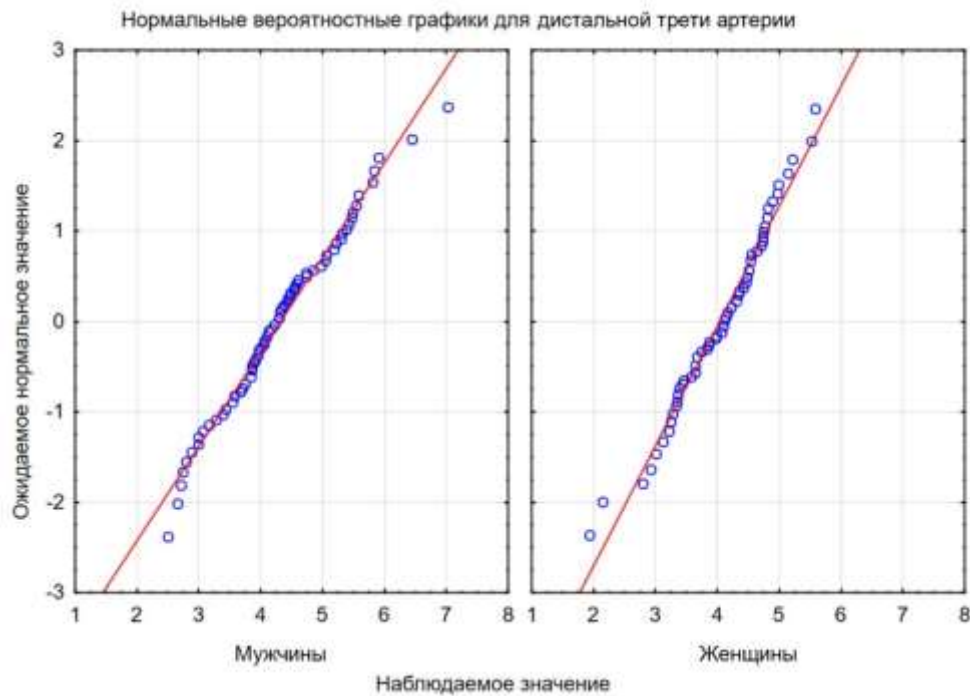


Рисунок 3– Диаграмма распределения результатов измерений в дистальной части ствола левой коронарной артерии среди мужчин и женщин

Figure 3– Diagram of the distribution of measurement results in the distal part of the trunk of the left coronary artery among men and women

Представленные графики демонстрируют признаки нормального распределения результатов для изучаемых параметров в группах мужчин и женщин. Распределение медианных значений, первого и третьего квартилей распределения, минимальных и максимальных значений представлены на диаграммах размаха (рис. 4, 5, 6).

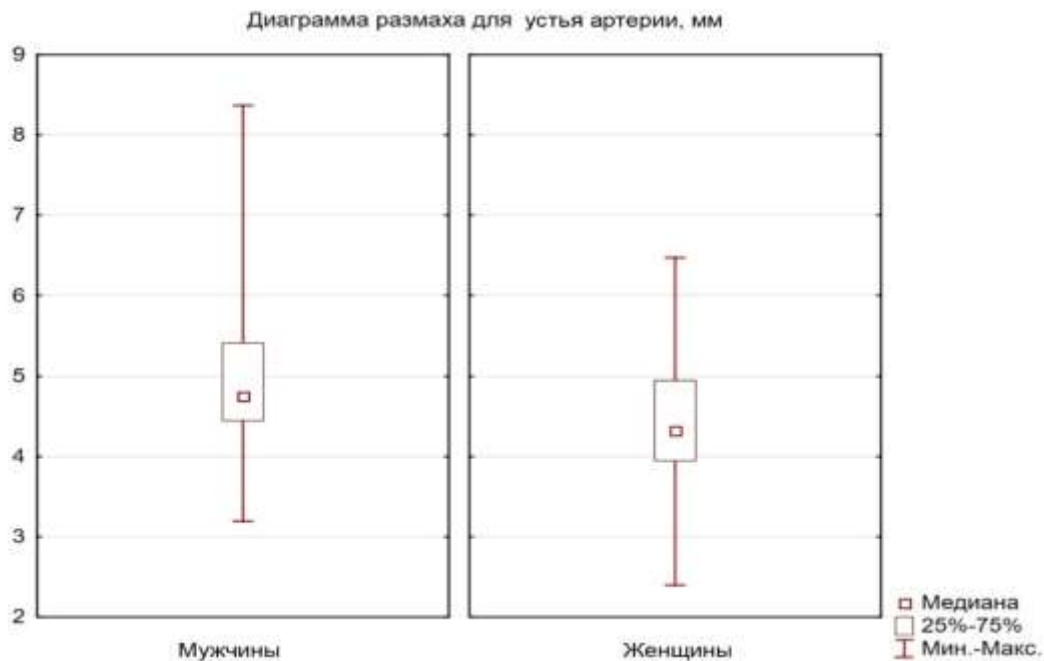


Рисунок 4– Диаграмма размаха для значений диаметра ствола левой коронарной артерии среди мужчин и женщин в области устья

Figure 4– Span diagram for the diameter of the trunk of the left coronary artery among men and

women in the mouth area

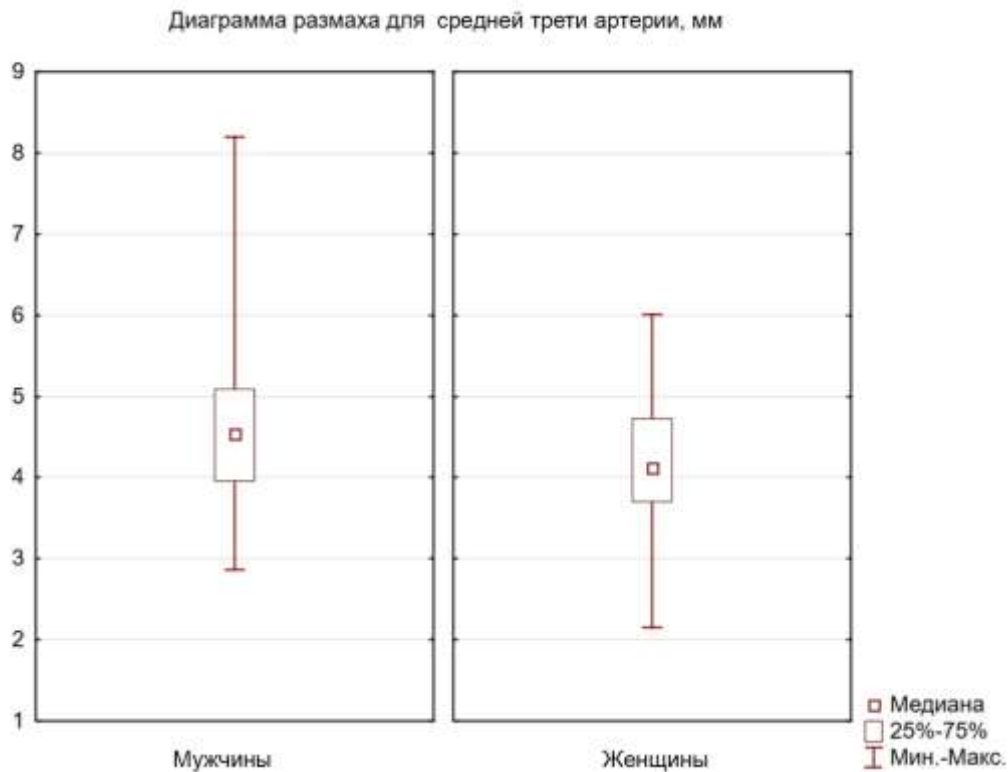


Рисунок 5– Диаграмма размаха для значений диаметра ствола левой коронарной артерии среди мужчин и женщин в средней части

Figure 5– Span diagram for the diameter of the trunk of the left coronary artery among men and women in the middle part

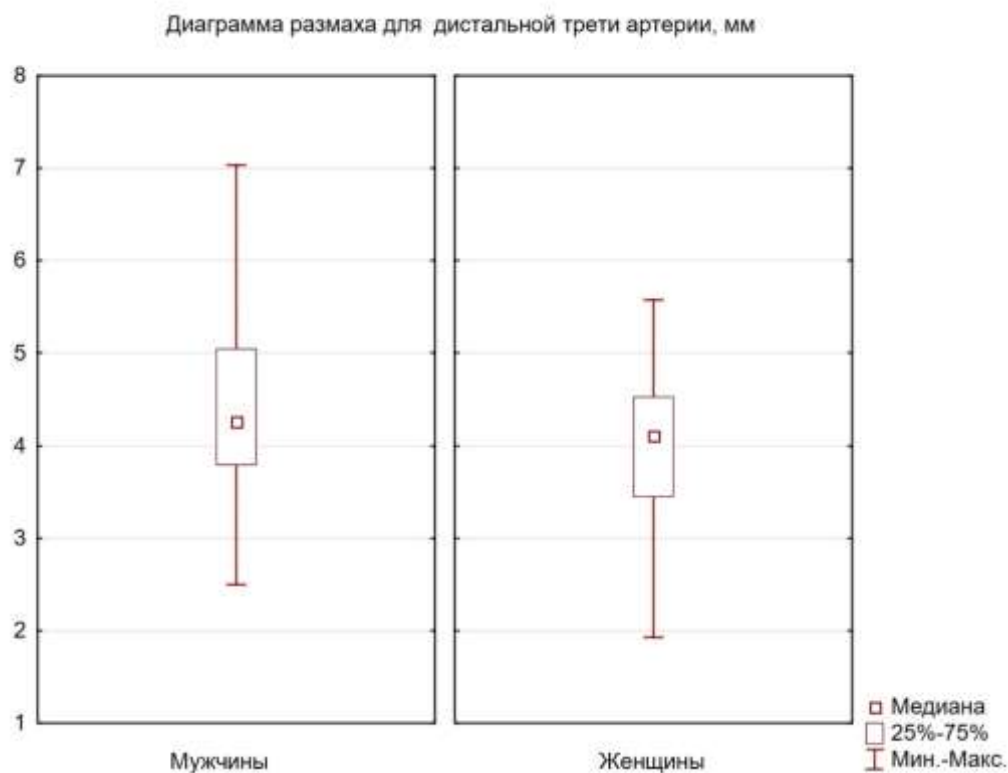


Рисунок 6– Диаграмма размаха для значений диаметра ствола левой коронарной артерии среди мужчин и женщин в дистальной части

Figure 6– Span diagram for the diameter of the trunk of the left coronary artery among men and women in the distal part

Обобщенные сведения о результатах оценки диаметра ствола коронарных артерий по результатам коронарографии на различных участках сосудов среди мужчин и женщин представлены в виде таблицы (табл. 1).

Таблица 1. Результаты измерения диаметра ствола коронарных артерий на различных участках сосудов среди мужчин и женщин в наблюдении

Table 1. The results of measuring the diameter of the trunk of the coronary arteries in various parts of the vessels among men and women in the study

Стат. показатель	Устье артерии		Средняя треть		Дистальная часть	
	мужчины	женщины	мужчины	женщины	мужчины	женщины
M±m, мм	4,8±0,6	4,4±0,6	4,6±0,7	4,2±0,6	4,3±0,7	4,0±0,6
Q1-Q3, мм	4,5-5,4	3,9-4,9	4,0-5,1	3,8-4,7	3,8-5,1	3,5-4,5
CV, %	5,4	5,3	5,0	5,3	4,6	5,5
P	0,005		0,006		0,039	

Среди мужчин диаметр ствола левой коронарной артерии в области устья $4,8\pm 0,6$ мм, для женщин данная величина составляла $4,4\pm 0,6$ мм. В средней трети диаметр ствола левой коронарной артерии по данным коронарографии среди мужчин $4,6\pm 0,7$ мм, в группе женщин $4,2\pm 0,6$ мм. На уровне дистальной части ствола левой коронарной артерии диаметр сосуда у мужчин в среднем $4,3\pm 0,7$ мм, среди женщин $4,0\pm 0,6$ мм. Таким образом, результаты наблюдения демонстрируют явления полового диморфизма относительно диаметра ствола левой коронарной артерии среди мужчин и женщин пожилого возраста, составляя для средних значений $0,3-0,4$ мм, с высокой степенью достоверности различий между изучаемыми группами. Диапазон значений между первым и третьим квартилями среди мужчин последовательно возрастал от $0,9$ мм до $1,3$ мм, а в группе женщин характеризовался малой изменчивостью от $0,9$ мм до $1,0$ мм. Различия в средних значениях между проксимальной и дистальной частью артерии у мужчин $0,5$ мм, а среди женщин $0,1$ мм.

Обсуждение

Изучение морфологических особенностей, влияющих на показатели коронарного кровообращения, изучается множеством авторских коллективов [5, 17, 22]. Яхонтов Д.А. отмечает актуальность комплексного анализа пациентов с пограничными показателями коронарного кровотока с учетом клинических фенотипов для участников наблюдения [15]. Таким образом, подтверждается клиническая необходимость комплексного анализа течения заболеваний коронарных артерий с более широким пониманием механизмов развития осложнений под давлением полиэтиологичных факторов. Gomes W.J. в своей публикации поднимает важную проблему организации клинических исследований, влияния объективной оценки экспериментальных данных и их согласования со сложным комплексом лабораторных исследований [16]. Представленные автором факты подтверждают острую необходимость более широкого анализа морфологических изменений, сопровождающих развитие заболеваний коронарных артерий, для последующего внедрения результатов в практику клинических наблюдений. Заболевания сердца характеризуются полиэтиологичностью, сопровождаются изменениями магистральных артерий шеи, дуги аорты и коронарных артерий [7, 13, 14]. Отечественными и зарубежными авторами отмечено влияние динамики развития атеросклероза коронарных артерий на показатели смертности при долгосрочном наблюдении за пациентами [5, 15, 19].

Изучение влияния фактора анатомической изменчивости коронарного русла на течение заболеваний сердца отражается в работах, описывающих варианты аномального отхождения левой коронарной артерии, примеры диагностики артериовенозных свищей, требующих выбора индивидуальной тактики ведения пациентов [1, 18]. Внедрение в клиническую практику методов компьютерного анализа позволяет более внимательно оценивать влияние морфологических особенностей сосудистого русла на гемодинамические показатели, что отражено в результатах научного наблюдения Wang Q. [21]. Yahia M. с соавторами публикуют

результаты анализа влияния угловых показателей в области бифуркации левой коронарной артерии на развитие возможных нарушений коронарного кровотока [22]. Авторы отметили, что более широкие углы между передней нисходящей артерией и левой передней нисходящей артерией, а также между левой передней нисходящей артерией и левой задней нисходящей артерией были связаны с тяжестью поражения проксимального отдела левой передней нисходящей артерии.

В настоящее время наибольший успех для коррекции гемодинамических нарушений коронарного кровотока достигается применением эндоваскулярных хирургических технологий. Hristo Krivov приводит результаты анализа лечения значимых стенозов левой главной коронарной артерии, основанных на данных проведенного мета-анализа показателей пятилетней смертности, связанной с нарушениями церебральной или коронарной гемодинамики [17]. Отечественные публикации также демонстрируют важность своевременного лечения с использованием методов эндоваскулярной хирургии для повышения продолжительности и качества жизни пациентов [4, 6, 8, 10].

Успешное применение методов эндоваскулярной хирургии требует не только современного оснащения специализированных отделений стационаров, но и понимание индивидуальных факторов, оказывающих значительное влияние на прогноз успешного проведения хирургического вмешательства. В частности, при сочетании митральной недостаточности и острого инфаркта миокарда или хронического миокардита и прогрессирующей ишемической болезни сердца [6, 7]. Оперативное лечение может включать в себя стентирование, ротационную атерэктомию, аорто-коронарное шунтирование и пр. [2, 6, 10]. Представленные публикации демонстрируют, что успешное применение современных методов эндоваскулярной хирургии основано на глубоком анализе анатомических факторов, обусловленных строением коронарного русла и прогнозированием активации вспомогательных коллатеральных путей у пациентов.

Полученные в результате проведенного исследования данные согласуются с ранее опубликованными работами, дополняют описание картины анатомической изменчивости сосудов. Половые различия диаметра ствола левой коронарной артерии характеризовались меньшими значениями диаметра для женщин, составляя от $4,0 \pm 0,6$ до $4,4 \pm 0,6$ мм. Среди мужчин пожилого возраста диаметр изучаемой части коронарного русла характеризовался большей изменчивостью с величиной диаметра сосудов от $4,3 \pm 0,7$ мм до $4,8 \pm 0,6$ мм. Описание морфологических особенностей начальных отделов левой коронарной артерии позволяет совершенствовать методы диагностики, особенно с внедрением методов компьютерного анализа, оценивать индивидуальные факторы развития сосудов, влияющие на течение заболеваний, сопровождающихся нарушениями коронарного кровотока.

Заключение

Представленные результаты демонстрируют выраженные половые различия строения ствола левой коронарной артерии. Среди мужчин был отмечен больший средний диаметр сосуда (до $4,8 \pm 0,6$ мм), при этом различия между проксимальной и дистальной частью сосуда в среднем составляли до 0,5 мм. Для женщин был отмечен меньший средний диаметр ($4,4 \pm 0,6$ мм), но различия в средних размерах между проксимальной и дистальной частью не превышали 0,1 мм. Полученные данные позволяют более подробно оценивать динамику изменений просвета ствола левой коронарной артерии. Эти сведения необходимы для совершенствования персонализированных подходов в выявлении сосудистых заболеваний с внедрением высокоточных средств диагностики и компьютерного анализа медицинской информации. Они помогут развивать методы индивидуальной оценки для риска развития гемодинамических нарушений с использованием интегральных алгоритмов.

Соответствие нормам этики

Авторы подтверждают, что соблюдены права людей, принимавших участие в исследовании, включая получение информированного согласия в тех случаях, когда оно необходимо. Протокол исследования был одобрен локальным Этическим комитетом ФГБОУ ВО «Орловский государственный университет им. И. С. Тургенева» Министерства науки и высшего образования Российской Федерации (протокол № 25 от 16 ноября 2022 г.).

Compliance with ethical principles

The authors confirm that they respect the rights of the people participated in the study, including obtaining informed consent when it is necessary. The study was approved by the Ethics Committee of Orel State University named after I. S. Turgenev, Ministry of Science and Higher Education of Russia (Protocol No. 25, November 16, 2022).

Источник финансирования

Работа выполнена в ФГБОУ ВО «Орловский государственный университет имени И.С. Тургенева» в рамках государственного задания № 075-00195-25-00 на 2025 год и на плановый период 2026 и 2027 годов, проект FSGN-2024-0014 (1024041900023-6-3.1.3;3.2.12;3.2.4).

Financing

The work was performed at the Oryol State University named after I.S. Turgenev within the framework of state assignment No. 075-00195-25-00 for 2025 and for the planning period of 2026 and 2027, the FSGN project-2024-0014 (1024041900023-6-3.1.3;3.2.12;3.2.4).

Список литературы:

1. Асадов Д.А., Ковальчук И.А., Рафаэли И.Р. и др. Клиническое наблюдение пациента с артериовенозным свищом между левой коронарной артерией и коронарным синусом // Международный журнал интервенционной кардиоангиологии. 2020. № 62. С. 17-28. EDN: EKENAM
2. Бокерия Л.А., Донаканян С.А., Назимов Т.В. и др. Хирургическое лечение ишемической болезни сердца при окклюзии ствола левой коронарной артерии // Бюллетень НЦССХ им. А.Н. Бакулева РАМН. Сердечно-сосудистые заболевания. - 2022. Т.23. № 6. С. 658-662. DOI: 10.24022/1810-0694-2022-23-6-658-662 EDN: IDYAFE
3. Ермолаев П.М., Кавтеладзе З.А., Билаонов А.Т. и др. Эндоваскулярное лечение поражений ствола левой коронарной артерии при остром коронарном синдроме с подъемом сегмента ST // Эндоваскулярная хирургия. 2020. Т.7. № 4. С. 345-356. DOI: 10.24183/2409-4080-2020-7-4-345-356 EDN: VRXQTV
4. Ермолаев П.М., Кавтеладзе З.А., Билаонов А.Т. и др. Эндоваскулярное лечение поражений ствола левой коронарной артерии при хронической ишемической болезни сердца // Эндоваскулярная хирургия. 2021. Т.8. № 4. С. 375-384. DOI: 10.24183/2409-4080-2021-8-4-375-384 EDN: VXKWSH
5. Журавлев А.С., Церетели Н.В., Чернышева И.Е. и др. Клинико-anamnestические особенности пациентов с различным типом поражения ствола левой коронарной артерии // Российский кардиологический журнал. 2022. Т.27. № S7. С. 29. EDN: BCFTUD
6. Костямин Ю.Д., Михайличенко В.Ю., Малыш Р.И. Результаты стентирования ствола левой коронарной артерии на фоне сочетания митральной недостаточности и острого инфаркта миокарда // Медико-социальные проблемы семьи. 2022. Т.27. № 1. С. 78-82. EDN: TLLHAM
7. Лутохина Ю.А., Благова О.В., Седов В.П. и др. Сочетание хронического миокардита и прогрессирующей ишемической болезни сердца: дифференциальный диагноз и поэтапное лечение // Российский кардиологический журнал. 2020. Т.25. № 11. С. 131-136. DOI: 10.15829/1560-4071-2020-3915 EDN: AGTTRI
8. Мазанов М.Х., Чернявский П.В., Сагиров М.А. и др. Ранние результаты после шунтирования коронарных артерий у пациентов с выраженной ишемической дисфункцией левого желудочка // Неотложная медицинская помощь. Журнал им. Н.В. Склифосовского. 2020. Т.9. № 3. С. 377-382. - DOI: 10.23934/2223-9022-2020-9-3-377-382 EDN: UYECVW
9. Муратов Р.М., Бабенко С.И., Титов Д.А. и др. Хирургическое лечение при аномальном отхождении левой коронарной артерии от правого синуса Вальсальвы у взрослого пациента // Креативная кардиология. 2020. Т.14. № 4. С. 390-400. DOI: 10.24022/1997-3187-2020-14-4-390-400 EDN: WAYNVR
10. Удовиченко А.Е., Площенков Е.В., Васильев А.В. и др. Использование ротационной атерэктомии в стволе левой коронарной артерии: опыт городского сосудистого центра //

Эндоваскулярная хирургия. 2022. Т.9. № 1. С. 18-26. DOI: 10.24183/2409-4080-2022-9-1-18-26 EDN: WGUOTT

11. Ужахов И.Р., Попов К.В., Капустников С.В., Шлойдо Е.А. Реваскуляризация у больного с тромбозом ствола левой коронарной артерии // Эндоваскулярная хирургия. 2020. Т.7. № S1. С. 288-289. EDN: KZWHYS

12. Фещенко Д.А., Токарев А.Р., Шаноян А.С. и др. Неожиданная находка при kissing-дилатации основного ствола левой коронарной артерии // Эндоваскулярная хирургия. 2020. Т.7. № S1. С. 298-301. EDN: FHPIOZ

13. Халилов М.А., Мошкин А.С., Мошкина Л.В. Закономерности морфометрии магистральных артерий шеи с данными эхокардиографии // Вестник рентгенологии и радиологии. 2024. Т.105. № 5. С. 255-261. DOI: 10.20862/0042-4676-2024-105-5-255-261 EDN: LZQZGQ

14. Халилов М.А., Мошкин А.С., Олейниченко А.П., Мошкина Л.В. Различия в формировании локальных атеросклеротических изменений дуги аорты // Вестник рентгенологии и радиологии. 2024. Т.105. № 6. С. 298-306. DOI: 10.20862/0042-4676-2024-105-6-298-306 EDN: BKMWLC

15. Яхонтов Д.А., Останина Ю.О. Ишемическая болезнь сердца у больных с пограничными стенозами коронарных артерий. Клинические фенотипы // Journal of Siberian Medical Sciences. 2022. Т.6. № 3. С. 129-142. DOI: 10.31549/2542-1174-2022-6-3-129-142 EDN: BSLKBW

16. Gomes W. J. Commentary: The fate of patients with left main coronary artery disease may be dictated by distorted science. The Journal of thoracic and cardiovascular surgery. 2022. Vol.163, no.5, P.1871-1872. DOI: 10.1016/j.jtcvs.2020.09.077 EDN: BDNFQI

17. Kirov H., Caldonazo T., Doenst, T. Invasive Treatment of Left Main Coronary Artery Disease: From Anatomical Features to Mechanistic Differences. Current cardiology reviews. 2024. Vol.20, no.6, P.e150724231978. DOI: 10.2174/011573403X321064240715061250 EDN: PAGRDF

18. Mrad S., et. al. Anomalous aortic origin of the left coronary artery. Origen aórtico anómalo de la arteria coronaria izquierda. Medicina. 2023. Vol.83, no.1, P.153-157.

19. Noguchi M., et al Impact of Nonobstructive Left Main Coronary Artery Atherosclerosis on Long-Term Mortality. JACC. Cardiovascular interventions. 2022. Vol.15, no.21, P.2206-2217. DOI: 10.1016/j.jcin.2022.08.024 EDN: OVEBAP

20. Snimshchikova I.A., Revyakina M.O., Kabina N.A., Mityaeva E.V. Prospects for a comprehensive assessment of sclerostin, arterial calcification and stiffness in the context of coronary heart disease. Siberian Journal of Life Sciences and Agriculture. 2025. Vol.17,no.3, P.336-357. DOI: 10.12731/2658-6649-2025-17-3-1216 EDN: NXRFOQ

21. Wang, Q., et al. Left main coronary artery morphological phenotypes and its hemodynamic properties. Biomedical engineering online. 2024. Vol.23, no.1, P.9. DOI: 10.1186/s12938-024-01205-3 EDN: BJLIUW

22. Yahia M., et. al. Association between bifurcation angle of the left main coronary artery and severity of stenosis of the proximal left anterior descending artery. Cardiovascular journal of Africa. 2023. Vol.34, no.2, P.93-97. DOI: 10.5830/CVJA-2022-031 EDN: UPKLIB

References:

1. Asadov D.A., Kovalchuk I.A., Rafaeli I.R. and others. Clinical observation of a patient with an arteriovenous fistula between the left coronary artery and the coronary sinus. International Journal of Interventional Cardioangiology. 2020; 62:17-28 EDN: EKENAM (In Russ.).

2. Bokeria L.A., Donakanyan S.A., Nazimov T.V. et al. Surgical treatment of coronary artery disease with occlusion of the trunk of the left coronary artery. Bulletin of the A.N. Bakulev National Research Center of the Russian Academy of Medical Sciences. Cardiovascular diseases. 2022;(23)6:658-662. DOI: 10.24022/1810-0694-2022-23-6-658-662 EDN: IDYAFE (In Russ.).

3. Ermolaev P.M., Kavteladze Z.A., Bilaonov A.T. and others. Endovascular treatment of lesions of the trunk of the left coronary artery in acute coronary syndrome with ST segment elevation. Endovascular surgery. 2020;(7)4:345-356. DOI: 10.24183/2409-4080-2020-7-4-345-356 EDN: VRXQTB (In Russ.).

4. Ermolaev P.M., Kavteladze Z.A., Bilaonov A.T. et al. Endovascular treatment of lesions of the trunk of the left coronary artery in chronic coronary artery disease. Endovascular surgery. 2021;8(4):375-384. DOI: 10.24183/2409-4080-2021-8-4-375-384 EDN: B XKWSH (In Russ.).

5. Zhuravlev A.S., Tsereteli N.V., Chernysheva I.E. et al. Clinical and anamnestic features of patients with various types of lesion of the trunk of the left coronary artery. *Russian Journal of Cardiology*. 2022;(27) S7:29 EDN: BCFTUD (In Russ.).
6. Kostyamin Yu.D., Mikhailichenko V.Yu., Malysh R.I. Results of stenting of the trunk of the left coronary artery against the background of a combination of mitral insufficiency and acute myocardial infarction. *Medical and social problems of the family*. 2022;(27)1:78-82 (In Russ.).
7. Lutokhina Yu.A., Blagova O.V., Sedov V.P. et al. Combination of chronic myocarditis and progressive coronary heart disease: differential diagnosis and step-by-step treatment. *Russian Journal of Cardiology*. 2020;(25)11:131-136. DOI: 10.15829/1560-4071-2020-3915 EDN: AGTTRI (In Russ.).
8. Mazanov M.Kh., Chernyavsky P.V., Sagirov M.A. and others. Early results after coronary artery bypass grafting in patients with severe left ventricular ischemic dysfunction. *Emergency medical care. N.V. Sklifosovsky Magazine*. 2020;(9)3:377-382. DOI: 10.23934/2223-9022-2020-9-3-377-382 EDN: UYECVW (In Russ.).
9. Muratov R.M., Babenko S.I., Titov D.A. and others. Surgical treatment of abnormal divergence of the left coronary artery from the right sinus of Valsalva in an adult patient. *Creative Cardiology*. 2020;(14)4:390-400. DOI: 10.24022/1997-3187-2020-14-4-390-400 EDN: WAYNVR (In Russ.).
10. Udovichenko A.E., Ploshchenkov E.V., Vasiliev A.V. and others. The use of rotational atherectomy in the trunk of the left coronary artery: the experience of the urban vascular center. *Endovascular surgery*. 2022;(9)1:18-26. DOI: 10.24183/2409-4080-2022-9-1-18-26 EDN: WGUOTT (In Russ.).
11. Uzhakhov I.R., Popov K.V., Kapustnikov S.V., Shloido E.A. Revascularization in a patient with left coronary artery trunk thrombosis. *Endovascular surgery*. 2020;(7)S1:288-289 (In Russ.).
12. Feshchenko D.A., Tokarev A.R., Shanoyan A.S. and others. An unexpected finding in kissing dilation of the main trunk of the left coronary artery. *Endovascular surgery*. 2020;(7)S1:298-301 (In Russ.).
13. Khalilov M.A., Moshkin A.S., Moshkina L.V. Patterns of morphometry of the main arteries of the neck with echocardiography data. *Bulletin of Radiology and Radiology*. 2024;(105)5:255-261. DOI: 10.20862/0042-4676-2024-105-5-255-261 EDN: LZQZGQ (In Russ.).
14. Khalilov M.A., Moshkin A.S., Oleinichenko A.P., Moshkina L.V. Differences in the formation of local atherosclerotic changes in the aortic arch. *Bulletin of Radiology and Radiology*. 2024;105(6):298-306. DOI: 10.20862/0042-4676-2024-105-6-298-306 EDN: BKMWLC (In Russ.).
15. Yakhontov D.A., Ostanina Yu.O. Ischemic heart disease in patients with borderline coronary artery stenosis. Clinical phenotypes. *Journal of Siberian Medical Sciences*. 2022;(6)3: 129-142. DOI: 10.31549/2542-1174-2022-6-3-129-142 EDN: BSLKBW (In Russ.).
16. Gomes W. J. Commentary: The fate of patients with left main coronary artery disease may be dictated by distorted science. *The Journal of thoracic and cardiovascular surgery*. 2022;(163)5:1871-1872. DOI: 10.1016/j.jtcvs.2020.09.077 EDN: BDNFQI
17. Kirov H., Caldonazo T., Doenst, T. Invasive Treatment of Left Main Coronary Artery Disease: From Anatomical Features to Mechanistic Differences. *Current cardiology reviews*. 2024;(20)6:e150724231978. DOI: 10.2174/011573403X321064240715061250 EDN: PAGRDF
18. Mrad S., et. al. Anomalous aortic origin of the left coronary artery. *Origen aórtico anómalo de la arteria coronaria izquierda*. *Medicina*. 2023. 83 (1):153-157.
19. Noguchi M., et al Impact of Nonobstructive Left Main Coronary Artery Atherosclerosis on Long-Term Mortality. *JACC. Cardiovascular interventions*. 2022;(15)21:2206-2217. DOI: 10.1016/j.jcin.2022.08.024 EDN: OVEBAP
20. Snimshchikova I.A., Revyakina M.O., Kabina N.A., Mityaeva E.V. Prospects for a comprehensive assessment of sclerostin, arterial calcification and stiffness in the context of coronary heart disease. *Siberian Journal of Life Sciences and Agriculture*. 2025;(17)3:336-357. DOI: 10.12731/2658-6649-2025-17-3-1216 EDN: NXRFOQ
21. Wang Q., et al. Left main coronary artery morphological phenotypes and its hemodynamic properties. *Biomedical engineering online*. 2024;(23)1:9. DOI: 10.1186/s12938-024-01205-3 EDN: BJLIUW
22. Yahia M., et. al. Association between bifurcation angle of the left main coronary artery and severity of stenosis of the proximal left anterior descending artery. *Cardiovascular journal of Africa*.

2023;(34)2:93-97. DOI: 10.5830/CVJA-2022-031 EDN: UPKLIV

Сведения об авторах

Максуд Абдуразакович Халилов, доктор медицинских наук, профессор, заведующий кафедрой анатомии, оперативной хирургии и медицины катастроф, Орловский государственный университет имени И.С. Тургенева, SPIN: 2044-1797 ; ORCID: 0000-0003-3529-0557, e-mail: halilov.66@mail.ru

Андрей Сергеевич Мошкин, кандидат медицинских наук, доцент кафедры анатомии, оперативной хирургии и медицины катастроф, Орловский государственный университет имени И.С. Тургенева, SPIN: 9718-2516 ; ORCID: 0000-0003-2085-0718, e-mail: as.moshkin@internet.ru

Дмитрий Владимирович Сидоров, кандидат медицинских наук, доцент кафедры общей хирургии и анестезиологии, Орловский государственный университет имени И.С. Тургенева, SPIN: 4351-2759 ; ORCID: 0000-0001-8964-5937, e-mail: D7600S@yandex.ru

Любовь Викторовна Мошкина, ассистент кафедры анатомии, оперативной хирургии и медицины катастроф, Орловский государственный университет имени И.С. Тургенева, SPIN: 1651-7501 ; ORCID: 0009-0008-1328-1880, e-mail: luba.pochta@mail.ru

About the authors:

Maksud A. Khalilov, MD, Professor, Head of the Department of Anatomy, Operative Surgery and Disaster Medicine, Orel State University named after I.S. Turgenev, SPIN: 2044-1797 ; ORCID: 0000-0003-3529-0557, e-mail: halilov.66@mail.ru

Andrey S. Moshkin, Candidate of Medical Sciences, Associate Professor of the Department of Anatomy, Operative Surgery and Disaster Medicine, Orel State University named after I.S. Turgenev, SPIN: 9718-2516 ; ORCID: 0000-0003-2085-0718, e-mail: as.moshkin@internet.ru

Dmitry V. Sidorov, Candidate of Medical Sciences, Associate Professor of the Department of General Surgery and Anesthesiology, Orel State University named after I.S. Turgenev, SPIN: 4351-2759 ; ORCID: 0000-0001-8964-5937, e-mail: D7600S@yandex.ru

Lyubov V. Moshkina, Assistant Professor of the Department of Anatomy, Operative Surgery and Disaster Medicine, Orel State University named after I.S. Turgenev, SPIN: 1651-7501 ; ORCID: 0009-0008-1328-1880, e-mail: luba.pochta@mail.ru

Конфликт интересов: Авторы заявили об отсутствии потенциальных конфликтов интересов в отношении исследования, авторства и / или публикации данной статьи

Conflict of interests: The authors declared no potential conflicts of interests regarding the research, authorship, and / or publication of this article.

Авторы заявляют об отсутствии конфликта интересов.

Вклад авторов: все авторы внесли существенный вклад в проведение исследования и написание статьи, Все авторы – утвердили окончательный вариант статьи, несут ответственность за целостность всех частей статьи.

The authors declare no conflict of interest.

Authors' contribution: all authors made an equal contribution to the research and writing of the article. All authors - approval of the final version of the article, responsibility for the integrity of all parts of the article.

© Халилов М.А., Мошкин А.С., Сидоров Д.В., Мошкина Л.В., 2025



Submitted for possible open access publication under the terms and conditions of the Creative Commons NonCommercial license <https://creativecommons.org/licenses/by-nc/4.0/>